

## Tratamiento neuroquirúrgico de trastornos psiquiátricos: Experiencia del centro regional de neurocirugía de Tacuarembó, Uruguay



DR. PABLO HERNÁNDEZ  
NEUROCIRUJANO

AUTORES:  
DRES. PABLO HERNÁNDEZ<sup>(1)</sup>, FERNANDO MARTÍNEZ<sup>(2)</sup>

Unidad de Neurocirugía Funcional y Estereotaxia  
Centro Regional de Neurocirugía de Tacuarembó  
Hospital Regional de Tacuarembó,  
Uruguay

<sup>(1)</sup> Coordinador de la Unidad de Neurocirugía  
Funcional y Estereotaxia

<sup>(2)</sup> Neurocirujano. Unidad de Neurocirugía  
Funcional y Estereotaxia

Email: pasan@adinet.com.uy

### Resumen

**Introducción:** A pesar de la extensa experiencia regional en el tratamiento de trastornos psiquiátricos mediante la cirugía ablativa estereotáxica, en Uruguay no existen publicaciones al respecto. El presente trabajo constituye el reporte de los resultados preliminares de la primera serie de pacientes con enfermedades psiquiátricas operados en Uruguay a quienes se les efectuó ablación por radiofrecuencia mediante la estereotaxia.

**Pacientes y métodos:** En un período de dos años se operó a 5 pacientes: 2 de ellos por agresividad irreducible, 2 por trastorno obsesivo-compulsivo (TOC) y uno por dolor crónico y depresión. En los primeros dos casos se realizó una hipotalamotomía pósteromedial bilateral y en los restantes una cingulotomía anterior bilateral.

**Resultados:** En los casos de agresividad, luego de un seguimiento de 6 meses, se evidenció una notoria mejoría según la evaluación con la Escala de Agresión Manifiesta de Yudofsky; en el caso uno el puntaje en esta escala disminuyó de 11 a 6 y en el caso dos de 19 a 7; en el caso uno a los 12 meses el puntaje fue de 4, pero a los 24 meses recayó y fue de 8 puntos. En los casos de TOC se evidenció mejoría al cabo de 6 meses en la paciente uno pues pasó de 37 a 21 puntos en la Escala Obsesiva Compulsiva de Yale-Brown; en el caso dos la cirugía fue hace poco tiempo y aún no hemos evaluado el resultado de manera objetiva. El paciente operado por depresión y dolor presentó mejoría, a los 6 meses pasó de 30 puntos a 1 en el Inventario de Depresión de Beck II; sin embargo, a los 14 meses alcanzó un puntaje de 19.

**Conclusiones:** Si bien esta es una serie pequeña con periodos cortos de seguimiento, lo que impide un análisis estadístico adecuado, se puede concluir en forma preliminar que los resultados de la cirugía ablativa han sido satisfactorios.

**Palabras clave:** estereotaxia; neurocirugía funcional; depresión; agresividad; trastorno obsesivo-compulsivo

## Introducción

En Uruguay se ha publicado pocos casos de tratamiento neuroquirúrgico de trastornos psiquiátricos; en todos se realizó una leucotomía. Una de las series más grandes es la publicada por Arana y Galeano en 1950.<sup>1</sup> No existen publicaciones que reporten casos operados con estereotaxia.

Hasta el año 2004 existía un solo centro en Uruguay que realizaba procedimientos estereotácticos. La creación de unidades de Neurocirugía Funcional y Estereotaxia en los últimos 4 años le ha dado un nuevo empuje a esta subespecialidad y se ha comenzado a reportar las primeras experiencias nacionales empleando diferentes técnicas que antes no se habían aplicado en nuestro medio.<sup>2,3,4</sup>

Esto ha generado un notorio entusiasmo entre los colegas de las especialidades vinculadas a la nuestra, entre los que se cuentan los psiquiatras, que ahora tienen en el país una nueva opción terapéutica para muchos de sus pacientes más complejos.

En el presente trabajo reportamos los resultados preliminares de la primera serie de pacientes operados en Uruguay por trastornos psiquiátricos mediante la ablación por radiofrecuencia utilizando la estereotaxia.

## Pacientes y métodos

En un período de dos años se operó el Centro Regional de Neurocirugía de Tacuarembó cinco pacientes con trastornos psiquiátricos: 2 con agresividad irreducible, 2 con trastorno obsesivo-compulsivo (TOC) y uno con depresión y dolor crónico.

Los pacientes fueron evaluados por su psiquiatra tratante y por otro especialista más o su caso también discutido en un ateneo clínico para determinar si cumplían con los criterios de cronicidad, refractariedad, gravedad y discapacidad. Luego, en conjunto con el equipo de Neurocirugía Funcional se realizó las evaluaciones clínicas y paraclínicas preoperatorias.

Se utilizó un marco estereotáctico TM-03B, un electrodo monopolar de termocupla con un extremo activo de 4 mm de largo por 1,5 mm de diámetro y un generador de radiofrecuencia modelo MRFG-01B (Micromar®, Diadema, São Paulo, Brasil). Los blancos fueron seleccionados mediante tomografía computarizada con asistencia del software MSA (Micromar Stereotactic Assistant®) (Figura 1).

Las dianas seleccionadas para la ablación por radiofrecuencia fueron: para los pacientes con agresividad, el hipotálamo pósteromedial, y para tratar el TOC y la depresión, el cíngulo anterior. En todos los casos la ablación fue bilateral. En el hipotálamo se realizó dos ablaciones de 60 segundos de duración a 80° C en cada lado. Justo antes de las ablaciones se realizó la estimulación correspondiente y se obtuvo una respuesta simpática como evidencia de que electrodo se

encontraba en el blanco. En el paciente con depresión se realizó 10 ablaciones de 60 segundos de duración a 80° C, en dos líneas paralelas verticales de 5 lesiones cada una, una delante de la otra, configurando un ovoide de 2 por 1 cm en cada lado. En los casos de TOC se realizó 5 ablaciones en cada lado, con similares parámetros, configurando un ovoide de 2 por 0,5 cm (Figura 2).

Para evaluar los resultados se empleó las siguientes escalas: para la agresividad, la Escala de Agresión Manifiesta u OAS (del Inglés, Overt Aggression Scale) de Yudofsky; para el trastorno obsesivo-compulsivo, la Escala Obsesiva Compulsiva de Yale-Brown o Y-BOCS (del Inglés, Yale-Brown Obsessive Compulsive Scale); para la depresión, el Inventario de Depresión de Beck II o BDI-II (del Inglés, Beck Depression Inventory). En todos los casos también se empleó la Escala de Evaluación de la Actividad Global o GAF (del Inglés, Global Assessment of Functioning).

## Resultados

Las evaluaciones pre y posoperatorias de todos los pacientes se resumen en la Tabla 1.

### Agresividad

**Caso 1:** Se trata de varón que al momento de la cirugía tenía 30 años, con el diagnóstico de trastorno orgánico de personalidad, con frecuentes y severas crisis de agresividad. Evaluado con la Escala de Agresión Manifiesta (OAS) obtuvo un puntaje de 11. Presentaba únicamente crisis de agresión de tipo predatorio en contra de otras personas. Con la Escala de Evaluación de la Actividad Global (GAF) obtuvo un puntaje promedio de 5. Era necesario internarlo con frecuencia pero por períodos breves, dado que el sistema de asistencia pública no permite el internamiento de pacientes que requieren medidas de contención por tiempo prolongado. Se encontraba recluido bajo llave en un cuarto de su casa la mayor parte del día, con politerapia farmacológica a megadosis. En los primeros 6 meses del posoperatorio obtuvo un puntaje OAS de 6 y a los 12 meses de 4; el puntaje GAF a los 6 meses fue de 40 y se mantuvo igual a los 12 meses. Fue posible reducir de manera importante las dosis de los fármacos, lo que permitió una notoria mejoría de sus capacidades intelectuales y afectivas y ya no fue necesaria la reclusión; se pudo iniciar precozmente los talleres de rehabilitación, incluyendo clases de música, y el paciente pudo retomar su vida social que había abandonado 15 años atrás.

A los 6 meses de la cirugía se le realizó una resonancia magnética de encéfalo, que corroboró la buena localización de las ablaciones (Figura 3). Luego de 2 años de evolución ha presentado nuevamente episodios de agresividad de difícil control, razón por la que ha sido necesario modificar el plan farmacológico. El puntaje OAS actualmente es de 8 y GAF de 20. Se está evaluando la necesidad de una reintervención.

**Caso 2:** Varón de 19 años, con diagnóstico de esquizofrenia y crisis de agresividad física en contra de los objetos y otras personas. Tenía un puntaje OAS preoperatorio de 19. Nunca tuvo episodios de autoagresión. El puntaje GAF promedio era de 5. Además del intenso tratamiento farmacológico, en los últimos tres meses previos a la cirugía requirió internamiento en una clínica, encerrado y atado a su cama. Como complicación de la cirugía, en los primeros días posoperatorios presentó inestabilidad en la marcha con lateropulsión a la izquierda y dificultad en la elevación de la mirada. Dichos síntomas remitieron luego de dos semanas. La ablación en el lado izquierdo se realizó a 2 mm por debajo del blanco calculado inicialmente porque en este punto se obtuvo la mejor respuesta simpática a la estimulación. La tomografía de control realizada 48 horas después de la cirugía puso en evidencia que el edema en torno a la lesión causada por la ablación llegaba hasta la transición diencefalo-mesencefálica; a este hallazgo se atribuyeron los síntomas posoperatorios descritos. En el período posoperatorio inmediato no requirió ser atado a la cama y fue dado de alta a su domicilio a los 15 días de la cirugía. Ha tenido esporádicos episodios agresivos, controlables verbalmente, y en general han sido son reactivos a estímulos desencadenantes. Debí ser internado en una oportunidad de manera preventiva luego de una crisis, para modificar la medicación bajo control médico. Luego de 6 meses de la cirugía el puntaje OAS es de 7 y GAF de 20.

#### Trastorno obsesivo-compulsivo

**Caso 1:** Mujer de 40 años, con diagnóstico de TOC de 22 años de evolución. Desarrollaba actividades en el área de informática. Había perdido el trabajo, no tenía vida social y permanecía todo el día en su casa, casi siempre sola en su cuarto. Evaluada con la Escala Obsesiva Compulsiva de Yale-Brown (Y-BOCS) obtuvo un puntaje de 37 y con la escala GAF 25 puntos. A los 6 meses el puntaje Y-BOCS fue de 21 y GAF de 60. Está pendiente una evaluación neuropsicológica.

**Caso 2:** Mujer de 24 años, con cuadro clínico de TOC de 8 años de evolución. Prácticamente había abandonado sus estudios y le provocaba pánico que la visitaran sus amigos por temor a que le desordenaran sus cosas. En el preoperatorio obtuvo un puntaje Y-BOCS de 35 puntos y GAF de 25. La cirugía fue realizada poco tiempo antes de cerrar este reporte, por ello aún no tenemos controles evolutivos alejados. En las primeras dos semanas posoperatorias logró concentrarse para estudiar y rindió un examen, y refiere que ha logrado resistirse con mayor efectividad a los rituales de higiene, ya que "no se siente sucia" (por ejemplo, no se ducha con tanta frecuencia en el día y está menos tiempo en el baño).

Las pacientes fueron evaluadas antes de la cirugía con resonancia magnética, que resultó normal para ambas, y con un test neuropsicológico; además, a la paciente número dos se le realizó una SPECT, que evidenció leve hipoperfusión frontal anterior bilateral y parietal derecha.

#### Depresión

**Caso único:** Varón de 40 años, con un cuadro de 10 años de evolución caracterizado por dolor talámico en el hemisferio derecho, secundario a un infarto en el territorio de la arteria cerebral media izquierda; en el transcurso se añadieron síntomas depresivos, que originaron cuatro intentos de suicidio, por dos de los cuales requirió internamiento en un hospital psiquiátrico.

Fue evaluado con el Inventario de Depresión de Beck II (BDI-II), con el que obtuvo un puntaje de 30 (depresión severa); tuvo 30 puntos en la escala GAF. En las primeras 48 horas posteriores a la cirugía presentó incontinencia urinaria y confusión, alteraciones que remitieron espontáneamente luego de una semana.

Evaluado a los 6 meses de la cirugía, el puntaje BDI-II fue de 1 (depresión mínima) y no sentía dolor. El puntaje GAF fue de 70. Permaneció sin dolor durante más de un año después de la cirugía y pudo regresar a su trabajo. Lamentablemente, a los 14 meses recidivó el dolor, que hizo necesario reiniciar el tratamiento farmacológico. Pese a ello, en ese momento el puntaje BDI era de 19 (depresión leve).

#### Discusión

La serie aquí presentada es muy pequeña y en la mayoría de los casos el tiempo de seguimiento no supera el año, motivo por el que no podemos llegar a conclusiones con valor estadístico. Sin embargo, es posible observar resultados positivos luego de la cirugía.

Con relación a la agresividad, en ambos casos se observó ya en las primeras semanas un notorio cambio en su comportamiento, con un control total de las crisis agresivas en el caso uno y una reducción significativa en el caso dos, que permitió evitar las medidas de contención y el confinamiento. Otra observación interesante fue que al reducir las dosis de los fármacos pudieron reaparecer las manifestaciones afectivas y algunas capacidades intelectuales, logrando una mayor cooperación del paciente; todo esto fue muy notorio en el primer caso de agresividad. Estas observaciones son similares a las descritas en otras series.<sup>5,6,7</sup> En el caso número uno el beneficio no fue duradero, y ahora dos años después de la cirugía estamos evaluando la posibilidad de una reintervención.

En el primer caso de TOC, si bien la evaluación presentada es temprana, evidencia una clara tendencia hacia la mejoría de los síntomas.

En el caso del paciente operado por dolor crónico y depresión, la respuesta fue excelente para ambos cuadros durante un año, pues pudo reanudar su vida social y laboral. Decidimos efectuar una cingulotomía anterior porque encontramos en la literatura que esta técnica ha resultado ser eficaz ante cuadros de dolor crónico y depresión.<sup>8,9,10,11,12</sup> Es interesante observar que al recidivar el dolor luego de 14 meses, con una intensidad similar a la preoperatoria, no se ha

observado un empeoramiento del cuadro depresivo en igual proporción.

Otra observación a tener en cuenta fue que ante la clara reducción del plan farmacológico y de la frecuencia de los internamientos, hubo una notoria reducción de los gastos generados por estos pacientes al sistema asistencial.

Existe una experiencia de muchos años en cirugía ablativa para el tratamiento de trastornos psiquiátricos, sobre la cual hay varias revisiones publicadas.<sup>13,14,15</sup> Los resultados son en general positivos, pero muy variables de una serie a otra y no siempre es posible efectuar comparaciones por las diferentes formas de evaluar a los enfermos.<sup>16</sup> Si bien este tipo de cirugía sigue siendo el procedimiento de elección para los enfermos psiquiátricos, en los próximos años tendremos los resultados de trabajos multicéntricos, con seguimientos prolongados, que nos muestren qué eficacia tiene la neuromodulación en estos casos tan complejos, aunque ya se están reportando resultados iniciales alentadores.<sup>17,18,19,20</sup>

Aun así, la cirugía ablativa mantendrá su vigencia, no sólo por sus buenos resultados con una baja incidencia de complicaciones y secuelas, sino por su bajo costo en comparación con el implante de sistemas de estimulación cerebral profunda.

### Conclusiones

Los resultados del tratamiento neuroquirúrgico de algunas enfermedades psiquiátricas refractarias no son en general contundentes por lo que aún sigue siendo un tema controvertido. Sin embargo, es claro que proporciona mejoría a los enfermos que carecen de otra opción terapéutica aparte del confinamiento permanente, pero es variable de un paciente a otro, tanto en calidad como en duración. Luego de realizar un análisis descriptivo de los resultados de la presente serie es posible concluir, de manera preliminar, que la respuesta al tratamiento neuroquirúrgico ha sido satisfactoria. Es necesario un seguimiento a largo plazo que permita realizar un adecuado análisis de los resultados.

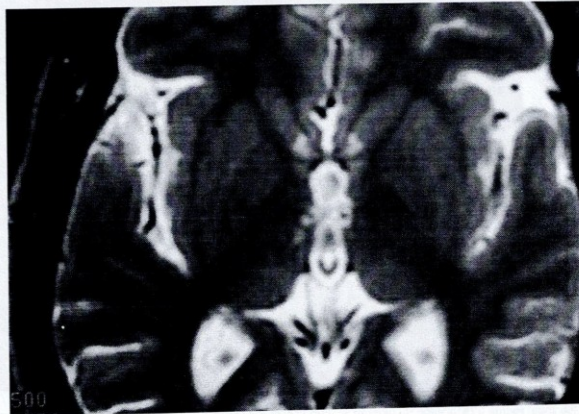


Figura 1. Planificación de la diana con el software MSA® en el paciente 2 operado por agresividad: el hipotálamo pósteromedial.

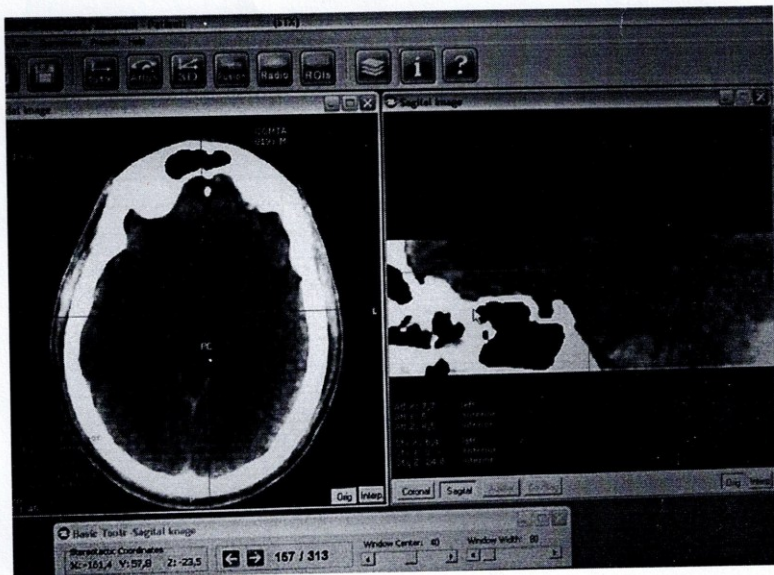

Figura 2. Tomografía posoperatoria inmediata de la paciente 1 operada por TOC. Se observa la zona de ablación en el cíngulo anterior rodeada de edema.

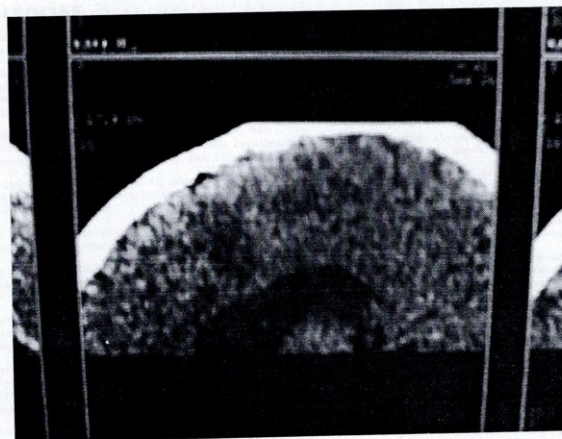


Figura 3. Resonancia magnética posoperatoria del paciente 1 operado por agresividad. Se observa las ablaciones a ambos lados del III ventrículo; es más evidente en el lado derecho.

Escala	Casos	Resultados de las evaluaciones				
		Preoperatorio	PO 6 meses	PO 12 meses	PO 14 meses	PO 24 meses
<b>Agresividad</b>						
OAS	Caso 1	11	6	4		8
	Caso 2	19	7			
GAF	Caso 1	5	40	40		20
	Caso 2	5	20			
<b>TOC</b>						
Y-BOCS	Caso 1	37	21			
	Caso 2	35				
GAF	Caso 1	25	60			
	Caso 2	25				
<b>Depresión</b>						
BDI	Caso 1	30	1		19	
GAF	Caso 1	30	70		70	

Tabla 1. Evaluación pre y posoperatoria de los pacientes de la serie, con sus respectivas escalas.

## Referencias

- Arana R, Galeano J. Psicocirugía. Anales del Instituto de Neurología, Uruguay, 1950;8:183-268.
- Hernández P, Prinzo H, Martínez F, Erman A, Ricagni F, Retamoso I, et al. Primeros dos años de trabajo de la Unidad de Neurocirugía Funcional y Estereotaxia del Hospital Regional de Tacuarembó, Uruguay. Neurotarget. 2006;1(2):28-34.
- Hernández P, Orrego M, Prinzo H, Martínez F, Medina C, Pollo E. Tratamiento neuroquirúrgico de la agresividad irreductible: hipotalamotomía pósteromedial estereotáctica. Rev Med Urug. 2007;23:126-33.
- Hernández P, Martínez F, Montes M, Retamoso I. Dolor talámico y depresión: tratamiento mediante cingulotomía anterior estereotáctica. Neurotarget 2007;2(3):12-5.
- Sano K, Mayanagi Y. Posteromedial hypothalamotomy in the treatment of violent, aggressive behaviour. Acta Neurochir Suppl (Wien). 1988;44:145-51.
- Sano K, Mayanagi Y, Sekino H, Ogashiwa M, Ishijima B. Results of stimulation and destruction of the posterior hypothalamus in man. J Neurosurg. 1970;33(6):689-707.
- Sano K. Aggressiveness. In: Schaltenbrand G, Walker AE. Stereotaxy of the human brain. Anatomical, physiological and clinical application. Stuttgart: Georg Thieme Verlag; 1982. p. 617-21.
- Ballantine HT, Cosgrove GR, Giriunas IE. Surgical treatment of intractable psychiatric illness and chronic pain by stereotactic cingulotomy. In: Schmidek H, Sweet W, editors. Operative neurosurgical techniques. Philadelphia: WB Saunders Company, 1995. p. 1423-30.
- Gybelis J, Cosyns P. Cerebral lesions for psychiatric disorders and pain. In: Schmidek H, Sweet W, editors. Operative neurosurgical techniques. Philadelphia: WB Saunders Company, 1995. p. 1413-22.
- De Oliveira JO Jr. Cingulotomía para o controle da dor. Neurotarget. 2006;1(1):33-6.
- Wilkinson HA, Davidson KM, Davidson RL. Bilateral anterior cingulotomy for chronic noncancer pain. Neurosurgery. 1999;45(5):1129-34.
- Yen CF, Kung SS, Su YF, Lin WC, Hwang SL, Kwan AL. Stereotactic bilateral anterior cingulotomy for intractable pain. J Clin Neurosci. 2005;12(8):886-90.
- Binder DK, Iskandar BJ. Modern neurosurgery for psychiatric disorders. Neurosurgery. 2000;47(1):9-21.
- Feldman RP, Alterman RL, Goodrich JT. Contemporary psychosurgery and a look to the future. J Neurosurg. 2001;95(6):944-56.
- Pedrosa M, Solá RG. La moderna psicocirugía: un nuevo enfoque de la neurocirugía en la enfermedad psiquiátrica. Rev Neurol. 2003;36(9):887-97.
- Hernando V, Pastor J, García E, Solá RG. Psicocirugía y tratamiento neuroquirúrgico del dolor: revisión sistemática de la experiencia alcanzada en estos tipos de tratamiento. Rev Neurol. 2004;38(10):949-56.
- Franzini A, Marras C, Ferrolli P, Bugiani O, Broggi G. Stimulation of the posterior hypothalamus for medically intractable impulsive and violent behavior. Stereotact Funct Neurosurg. 2005;83(2-3):63-6.
- Anderson D, Ahmed A. Treatment of patients with intractable obsessive-compulsive disorder with anterior capsular stimulation. Case report. J Neurosurg. 2003;98(5):1104-8.
- Nuttin BJ, Gabriels LA, Cosyns PR, Meyerson BA, Andréewitch S, Snaert SG, et al. Long-term electrical capsular stimulation in patients with obsessive-compulsive disorder. Neurosurgery. 2003;52(6):1263-72.
- Seijo-Zazo E, Seijo-Fernández F, Fernández-González F, Álvarez-Vega MA, Lozano-Aragoneses B. Propuesta de una nueva diana para la estimulación cerebral profunda en el trastorno obsesivo-compulsivo. Rev Neurol. 2007;45(7):424-8.